神奈川整形災害外科研究会会則（平成29年10月28日改訂）

第１条　本会は神奈川整形災害外科研究会と称し，その事務局は会長所属の機関に置く。

第２条　本会下記事項を目的とする。

１）整形外科災害外科領域における学術技能の向上

２）学術講演会の開催

３）その他目的達成上必要な事項

第３条　本会は次の各項に該当する医師をもって会員とする。

１）日本整形外科学会及び関連学会の会員にして神奈川県内に在勤或いは在住するもの

２）右以外の者で幹事会において入会を認めたもの

第４条　本会の運営のために幹事を置く。その定数は附則にて定める。

幹事の任期は３年とし，次期幹事は幹事会において選出し，総会の承認を得るものとする。

但し再任を妨げない。幹事に欠員を生じた場合も同様の手続きとする。

第５条　本会に会長・常任幹事数名および監事２名を置く。会長・常任幹事および幹事は幹事会において選出し総会の承認を得るものとする。

その任期は学術集会10回の期間として再任を妨げない。

第６条　会長は本会を代表し，会務を統轄する。

常任幹事は会長を補佐し，会長に事故あるときはこれを代行する。

第７条　本会に名誉会員をおく事が出来る。

幹事会の議を経て会長がこれを委嘱する。

第８条　１）会議は定期総会，学術集会，幹事会及び常任幹事会とする。

２）学術集会は幹事が順次に主催する。

３）定期総会，幹事会，常任幹事会は会長が招集する。

第９条　本会の業務運営上，県内を数地区に分けることが出来る。

第10条　本会の会員は年額一定の会費を納入しなければならない。

第11条　本会の経費は会費及び寄附金，その他の収入を以て当てる。

第12条　本会の会計年度は毎年４月１日より翌年３月31日迄とする。

第13条　本会則の変更は総会において出席会員の過半数の同意を必要とする。

附　　則

第１項　１）定期総会は毎年１回，神奈川医科学総会と同時期に開催する。

２）学術集会は概ね年３回とし，各地区が順次に主催する。

３）特別講演は毎年１回，定期総会がおこなわれる学術集会の際に主催する。

学術集会10回ごとに記念講演として会長所属期間が主催する。

第２項　会則第９条の地区は，次の通りとする。

第１地区　横浜市

第２地区　川崎市

第３地区　横須賀市　三浦市　鎌倉市　逗子市　葉山市

第４地区　小田原市　藤沢市　平塚市　茅ヶ崎市　秦野市　伊勢原市　南足柄市　中郡　足柄上郡　足柄下郡　愛甲郡

第５地区　相模原市　厚木市　大和市　綾瀬市　座間市　海老名市　高座郡　津久井郡

第３項　幹事の定数は次の基準による。

１）各地区から10名前後とする。

２）臨床整形外科医会から２名とする。

第４項　会費は年額大学病院300,000円，大学分院100,000円。

上記以外の常任・地区幹事病院40,000円，認定病院20,000円，その他の病院は5,000円とする。

参加費は１回2,000円（個人）とする。日整会研修講演受講料は別とする。

３年間会費未納の施設は退会を命ずることがある。

第166回

神奈川整形災害外科研究会
プログラム・抄録集

2019年７月13日（土）

TKPガーデンシティPREMIUM
横浜ランドマークタワー

当番幹事：新百合ヶ丘総合病院
齋藤　泉　先生
〒215-0026　神奈川県川崎市麻生区古沢都古255
TEL：044-322-9991

開始時間：開始時間は14：00からとします。

口演時間：一般演題５分，パネルディスカッション８分としますので時間厳守でお願いします。
発表はPCプレゼンテーション（１面映写）のみと致します。
神奈川整形災害外科研究会ホームページ発表される方への注意をお読み下さい。

スライド：単写PCプレゼンテーション

抄　　録：当研究会ホームページ　http://kots.umin.jp/web/meeting_01.htm より研究会当日までダウンロードできますのでご利用ください。
神奈川県医学会雑誌に掲載致します。抄録は特に変更依頼がないかぎり抄録集の原稿のまま掲載致します。

特別講演：今回は特別講演はありません。

優秀演題賞：＊優秀演題賞を授与いたします。
学会当日の発表内容，質疑応答を含め，総合的に判断し優秀演題１名を決定致します。優秀演題賞の方には，当日プログラムの最後に審査結果を公表し，賞の贈呈を行います。不在の場合は受賞を辞退したとみなし，受賞を取り消し，次点演者を繰り上げ受賞と致します。

参 加 費：2,000円

今回の会場は，TKPガーデンシティPREMIUM　横浜ランドマークタワーです。

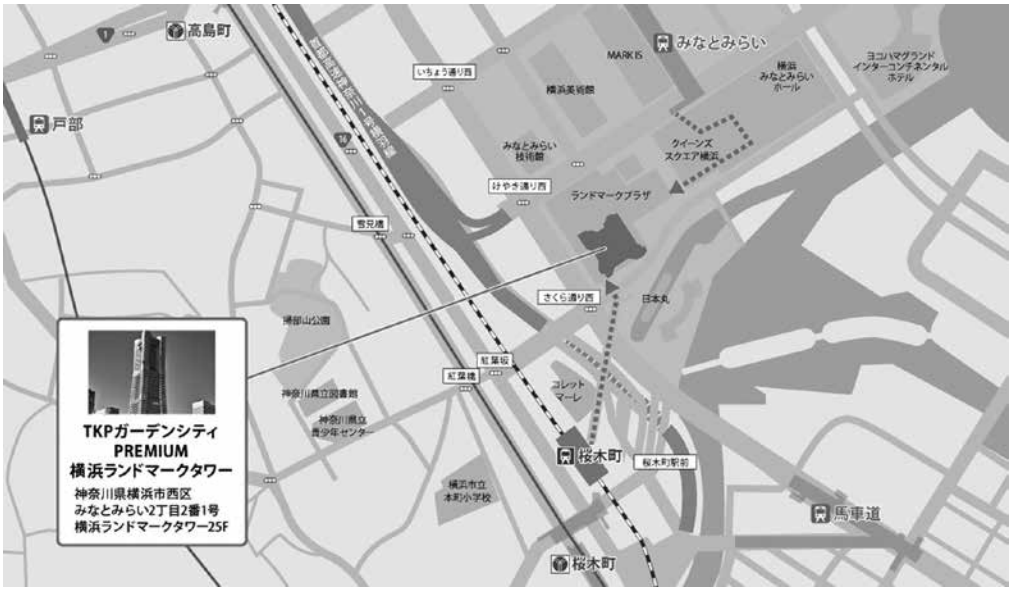

次回 第167回神奈川整形災害外科研究会のご案内

開 催 日 時　2019年10月５日（土）14:00～
＊なお，13：45より総会を行います。

会　　場　TKP ガーデンシティ PREMIUM　横浜ランドマークタワー
神奈川県横浜市西区みなとみらい２丁目２番１号 25F
横浜ランドマークタワー
（＊会場が　はまぎんホール　ヴィアマーレから変更になっています

募 集 演 題　一般演題

特 別 演 題　整形外科医に知ってもらいたい女性のこと
～人生100年時代を見据えた健康増進の必要性～
講師：佐藤　雄一　先生
産婦人科舘出張佐藤病院院長，高崎アートクリニック理事，
Fika Ladies' Clinic 理事
NPO 法人ラサーナ理事

パネルディスカッション
テーマ：下肢のインプラント周囲骨折の治療

演題締切日　2019年８月24日（土）　必着
インターネット登録
ホームページ　http://kots.umin.jp
＊トップページ　学術集会内「演題応募フォーム」より
ご登録願います。

当 番 幹 事　聖ヨゼフ病院
新井　賢一郎　先生

〒238-8502　神奈川県横須賀市緑が丘28
TEL：046-822-2134

第166回神奈川整形災害外科研究会　プログラム

【一般演題Ⅰ】 14：00〜14：25　　座長　山田勝崇
（横浜市立脳卒中・脊椎神経センター　脊椎脊髄外科）

1．軟骨無形成症に合併した腰部脊柱管狭窄症の１例
昭和大学藤が丘病院　整形外科
○岡村祐太朗，瀬上和之，矢冨健太郎，黒木麻依，神﨑浩二

2．外傷を契機として発生した硬膜内くも膜嚢腫の１例
昭和大学藤が丘病院　整形外科
○黒木麻依，矢冨健太郎，瀬上和之，神﨑浩二

3．Flexion Myelopathy に対して segmental anterior fusion を施行した１例
北里大学　整形外科
○武井　裕，中澤俊之，井上　玄，井村貴之，齋藤　亘，宮城正行，白澤栄樹，横関雄司，高相晶士

（休　憩　5分）

【一般演題Ⅱ】 14：30〜15：00　　座長　小林大悟
（新百合ヶ丘総合病院　整形外科）

4．右大腿骨頚部骨折を契機に発見された前立腺癌の１例
厚木市立病院　整形外科
○小泉祥太郎，伊室　貴，敦賀　礼，大橋崇史，小幡新太郎

5．当院の大腿骨頸部骨折に対する短期治療成績― BHA と THA の比較を中心に―
昭和大学横浜市北部病院　整形外科
○伊藤亮太，山口正哉，前田昭彦，川崎恵吉

6．高度屈曲困難な膝に，伸展機構を温存して TKA を施行した１例
けいゆう病院　整形外科
○緒方俊之，關口　治，渡邉慎平，藤井　武，川端走野，大久保匡，石川雅之，千葉和宏，鎌田修博

7．交通外傷により受傷した腓骨遠位端後方脱臼の１例
横須賀市立うわまち病院
○案納忠識，山本和良，長谷川敬和，折戸啓介，佐々木崇博，薄井　新
横浜市立市民病院　整形外科
門脇絢弘

【一般演題Ⅲ】 15：10〜15：40　　座長　松田蓉子
（新百合ヶ丘総合病院　整形外科）

８．成人で Monteggia 骨折と Galeazzi 骨折を合併した１例
小田原市立病院
○伊藤彰悟，上杉昌章，平田康英，長尾明紘，菊池雄斗，戸田圭輔，野寄浩司

９．小児手指中節骨頚部骨折に対し観血的整復固定を施行した１例
昭和大学藤が丘病院　整形外科
○西尾拓実，新井昌幸，篠原大地，中村弘毅，安田知弘，神﨑浩二

10．ボクシング選手に生じた手舟状骨疲労骨折の１例
麻生総合病院，永井整形外科，昭和大学藤が丘病院
○萎澤　亨，米澤俊郎，永井　英，矢倉一道，矢倉沙貴，神﨑浩二

11．上腕骨遠位端病的骨折に対して腫瘍用人工肘関節置換術を施行した１例
横浜市立市民病院　整形外科
○松原譲二，中澤明尋，竹内　剛，門脇絢弘，藤巻　洋，草山喜洋，井出　学，
金井研三，金　由梨

（**休　憩**　10分）

【パネルディスカッション】 15：50〜17：10
「大腿骨頚部骨折に対するインプラント手術（人工骨頭置換術，人工股関節全置換術）」
座長　齋藤　泉
（新百合ヶ丘総合病院　整形外科）
藤巻　洋
（横浜市立市民病院　整形外科）

P-1．大腿骨頸部骨折に対するセメントステム使用による人工骨頭置換術
聖マリアンナ医科大学　整形外科学講座
○小泉英樹，山本豪明，遠藤亜沙子，小谷貴史，牧　侑平，仁木久照

P-2．当院の大腿骨頚部骨折に対する取り組み
東海大学外科学系　整形外科学
○鵜養　拓，海老原吾郎，大村はるか，渡辺雅彦

P-3．北里大学病院における大腿骨近位部骨折に対する治療戦略2019
―インプラント手術を中心に―
北里大学医学部　整形外科学
○内山勝文，福島健介，森谷光俊，峰原宏昌，河村　直，松浦晃正，高相晶士
黒河内病院　整形外科
森谷光俊
北里大学医療衛生学部　リハビリテーション学科
高平尚伸

P-4. 前方アプローチ（Direct Anterior Approach）による大腿骨頚部骨折に対する人工骨頭挿入術

新百合ヶ丘総合病院　整形外科

○藤澤隆弘，齋藤　泉，藤崎真理，小林大悟，鹿野島裕子，松田蓉子，別府保男

横浜市立大学　整形外科

○大場敬義，稲葉　裕

P-5. 当院における大腿骨頚部骨折治療に対するインプラント手術

昭和大学藤が丘病院　整形外科

○中西亮介，神崎浩二，渡邉　実，高島　将

優秀演題賞表彰　　17：10～17：15

次回　第167回案内

【一般演題Ⅰ】 14：00〜14：25

座長　山田勝崇（横浜市立脳卒中・脊椎神経センター　脊椎脊髄外科）

一般 -1　軟骨無形成症に合併した腰部脊柱管狭窄症の１例

昭和大学藤が丘病院　整形外科

○岡村祐太朗，瀬上和之，矢冨健太郎，黒木麻依，神﨑浩二

【はじめに】軟骨無形成症は，内軟骨形成障害による骨化異常を呈する疾患で，四肢短縮性低身長（小人症）が代表的な症状である。脊椎領域では，胸腰椎移行部後弯，腰部脊柱管狭窄症を呈することが知られている。その病態は変性疾患と異なった特徴があり，これらを十分に理解したうえで治療に臨む必要がある。われわれが経験した軟骨無形成症における腰部脊柱管狭窄症の症例を提示し，本疾患の病態について文献的考察を含めて報告する。

【症例】62歳，男性。（身長121cm，体重42kg）

【主訴】右臀部痛，間欠性跛行。

【現病歴】9カ月前から腰部脊柱管狭窄症の診断で内服保存加療されていたが改善なく，症状の増悪を認めたため手術目的で入院となった。明らかな筋力低下は認めなかった。JOA score は8点であった。

【経過】L2/3，3/4，4/5，5/S1の高度狭窄を認め，明らかな不安定性は認めなかった。手術は同高位の拡大開窓術をおこなった。術野では，椎弓は厚く，腰椎の過前弯のため上下の椎弓は重なりあっていた。また，椎弓の横径が短く前後径が長いため，椎弓は急峻に切り立ち，外側陥凹部での狭窄が著明であった。さらに，硬膜は薄く容易に硬膜内を透見できた。手術時間は185分，出血は250ml であった。周術期合併症もなく，術後12日で free hand 歩行で自宅退院となった。

【考察】軟骨無形成症患者に合併した腰部脊柱管狭窄症に対する除圧手術は，その解剖学的特徴から硬膜損傷を生じる可能性が非常に高い（37％）とされる。また，手術時間の延長に伴い，感染の発生率も高く（9％）なり，手術の際にはこの特徴を理解しておくことが非常に重要である。

一般 -2　外傷を契機として発生した硬膜内くも膜嚢腫の１例

昭和大学藤が丘病院　整形外科

○黒木麻依，矢冨健太郎，瀬上和之，神﨑浩二

【はじめに】くも膜嚢腫はその存在部位から硬膜内と硬膜外に大きく分けられ，先天性，炎症性，外傷により髄液が貯留して嚢腫が形成される。今回われわれは，外傷後のくも膜嚢腫形成，それによる左下肢麻痺となった稀な症例を経験したので報告する。

【症例】60歳，女性。

【現病歴】2018年12月バイク走行中に反対車線から飛び出してきた乗用車と衝突し，当院へ救急搬送された。来院時 GCS8と意識障害あり挿管し，出血性ショックに対して輸血するも血圧が保てないため，経カテーテル動脈塞栓術を施行した。2019年1月に右大腿骨骨幹部骨折と左大腿骨骨折は観血的整復固定術，右橈骨遠位端骨折に対しては創外固定術を施行した。術翌日に左大腿四頭筋，ハムストリングの筋力低下，L4，L5神経領域の感覚消失があることに気付いた。2月創外固定抜去後，MRI，

脊髄造影検査をおこないL3からS1レベルのくも膜嚢腫の診断となった。
【経過】嚢腫に対して腰椎穿刺を施行し淡黄色透明の液体を4ml認めた。フォローのMRIではくも膜嚢腫の大きさに変化はなく，麻痺の改善を認めないため手術の方針となった。3月L4-5recaping laminoplasty，髄内腫瘍摘出術を施行した。術中硬膜内に馬尾と癒着した多房性のくも膜嚢腫を認めた。徐々に下肢筋力は改善し，嚢腫摘出後2カ月では左下肢のしびれは残存していたが，両杖で歩行が可能となった。
【考察】有症状性のくも膜嚢腫は外科的全切除を推奨している文献が多いが，嚢腫の交通孔の結紮のみでよいという報告もある。本症例ではくも膜嚢腫を穿刺したが，MRIにて大きさに変化なく，麻痺の改善がないため手術の方針となった。くも膜嚢腫の診断で，穿刺しても改善がない場合，多房性のくも膜嚢腫の可能性もあることから，外科的切除が望ましいとわれわれは考える。

一般-3　Flexion Myelopathyに対してsegmental anterior fusionを施行した1例

北里大学　整形外科
○武井　裕，中澤俊之，井上　玄，井村貴之，齋藤　亘，宮城正行，白澤栄樹，横関雄司，高相晶士

【はじめに】Flexion Myelopathy（平山病，若年性一側上肢筋委縮症）は若年から青年期の男性に発症し，一側もしくは両側性かつ一側上肢優位に筋萎縮と脱力をきたし，数年間進行した後に停止性となる疾患である。今回われわれは2椎間の前方椎体間固定術を施行して比較的良好な治療成績を得たので報告する。
【症例】17歳，男性。2017年X月から誘引なく両側上肢の脱力感と握力低下を自覚し同月当科を受診した。受診時，両側上肢遠位筋に有意な筋力低下（握力：右6.8kg，左13.0kg）と両側手掌面のしびれ，四肢の腱反射の亢進を認め，頸部前屈にて症状増悪を認めた。MRIにて頸部前屈時にC4/5，5/6レベルでの脊髄前方の圧迫を，ミエロ造影にて同レベルの脊髄前方の造影消失を認め平山病と診断した。その後，外来で経過観察中に両手指の筋力低下の進行を認めたため2018年Y月にC4/5，5/6の２椎間の前方椎体間固定術を施行した。術後1カ月の外来で握力の改善を認めた。術後8カ月で両側とも握力30kg程度までの回復し，術後1年でも右31kg，左34kgと改善傾向であり経過は良好である。
【考察】平山病は1959年に運動ニューロン変性疾患から分離独立した全く新しい概念の神経疾患で，発症後，放置すると筋力低下と筋萎縮は緩徐に進行し，時には機能廃絶にいたる。その治療法として頸部前屈を制限するための外固定の他，保存療法にて改善を認めない例や進行の早い例には前方固定術や後方固定術，硬膜形成術などの外科的治療が，また筋萎縮が進行し機能廃絶した例では腕橈骨筋を用いた腱移行術などが適応となる。
前方固定術においては，脊柱管の除圧，固定による屈曲の防止を図れるが，比較的手術侵襲が大きい点や腓骨を用いた際の採骨部痛等の問題があった。しかし，今回われわれは前方アプローチにおいて2椎体間固定を施行した。術後経過は良好であり，低侵襲かつ有効な手術法である可能性が示唆された。

（休　憩　5分）

【一般演題 II】14：30〜15：00
座長　小林大悟（新百合ヶ丘総合病院　整形外科）

一般 -4　右大腿骨頚部骨折を契機に発見された前立腺癌の 1 例

厚木市立病院　整形外科
○小泉祥太郎，伊室　貴，敦賀　礼，大橋崇史，小幡新太郎

【はじめに】大腿骨頚部骨折を契機に前立腺癌が発見された1例を経験したので報告する。
【症例】61歳，男性。主訴：右股関節痛。現病歴：2018年8月28日より特に誘引なく右股関節痛を自覚した。その後，疼痛は徐々に増悪し，8月31日歩行中に転倒，右股関節痛が増強したため当科を受診した。既往歴：胃潰瘍，高血圧症。身体所見：右股関節に圧痛および体動時痛を認めたが，自力での下肢伸展挙上は可能であった。画像所見：単純 X 線像にて Garden 分類 GradeI に属する右大腿骨頚部骨折を認めた。単純 CT にて両大腿骨全般に転移性骨腫瘍を疑わせる高吸収域を認めるとともに，造影 CT にて前立腺を中心に造影効果陽性の不整な浸潤影を認めた。単純 MRI でも同様に両側大腿骨，骨盤に T1および T2強調像で低信号域を認めた。さらに骨シンチグラフィでは全身に散発する集積像を認めた。また，血液検査所見にて ALP 値は1466，PSA 値は5246と両者の異常高値を認め，泌尿器科にて病理組織学的に前立腺癌 T4aN1M1b（stageD）と診断，その際の片桐スコアは3点であった。9月12日右大腿骨頚部病的骨折に対して骨腫瘍切除術および腫瘍用人工骨頭置換術を施行した。また，左大腿骨転移性骨腫瘍に対して髄内釘挿入術を施行した。その後，泌尿器科にてアンドロゲン除去療法が施行され，術後7カ月の時点において T 字杖にて歩行をしている。
【考察】近年，悪性腫瘍は薬剤等の飛躍的な進歩により治療成績は向上している。一方，骨転移により病的骨折が発症した際には，ADL や QOL が著しく低下することも多い。日本臨床腫瘍学会の「骨転移診療ガイドライン」では，病的骨折や切迫骨折のリスクのある四肢長管骨の骨転移に対する手術的治療を強く推奨している。自験例では，腫瘍用人工骨頭を使用して骨腫瘍切除部の再建を施行するとともに，対側の病的骨折への予防対策として髄内釘による内固定術を施行することにより，比較的良好な ADL 再獲得が可能となったと考える。

一般 -5　当院の大腿骨頚部骨折に対する短期治療成績― BHA と THA の比較を中心に―

昭和大学横浜市北部病院　整形外科
○伊藤亮太，山口正哉，前田昭彦，川崎恵吉

【はじめに】当院では転位型の大腿骨頚部骨折患者に対し OCM　approach にてセメントレスで人工骨頭挿入術（以下 BHA）または人工股関節置換術（以下 THA）を施行しており，今回その治療成績

を報告する。
【対象】当院で2015年1月～2019年4月までに大腿骨頸部骨折に対し BHA または THA を施行した114例を対象とした。術後平均観察期間は BHA7.9カ月，THA3.8カ月，手術平均年齢は BHA81.4才，THA77.9才であった。
【検討項目】待機日数（入院から手術まで），手術時間，術中出血量，歩行再獲得率について検討した。
【結果】施行例内訳は BHA67例，THA47例であった。待機日数は BHA2.3日，THA2.9日，手術時間 BHA53.2分，THA76.5分，術中出血量 BHA82.6ml，THA218.4ml であった。歩行再獲得率は BHA71.4％　THA72.3％であった。
【考察】THA は BHA と比し手術手技が複雑であるのにもかからず，手術時間，出血量，に関し有意差を認めなかった。また有意差はないものの THA のほうが術後早期における離床の進みが早い傾向にある。活動性の高い症例に BHA を施行した場合，術後の股関節機能の低下，THA への再置換率が高いことが諸家より報告されていることもあり，当院では大腿骨頸部骨折の治療法として2017年より THA 積極的に施行している。
手技をさらに習熟することで，大腿骨頸部骨折に対する THA は有効な術式と考える。

一般 -6　高度屈曲困難な膝に，伸展機構を温存して TKA を施行した 1 例

けいゆう病院　整形外科
○緒方俊之，關口　治，渡邉慎平，藤井　武，川端走野，大久保匡，石川雅之，千葉和宏，鎌田修博

【抄録】全身麻酔下の他動屈曲が40度の高度変形膝に対して，Subvastus approach で TKA を施行し，伸展機構を温存した1例を経験したので報告する。
症例は91歳女性，以前から両膝痛を認めたが，2018年12月頃から自宅内の歩行でも強い痛みが生じるようになったため，2019年1月に当院初診した。
レントゲン上，両側ともに高度の変形を認め，可動域は右10～80度，左20～40度であった。2月27日，右 TKA を施行。この際，全身麻酔下においても左膝の可動域は20～40度であった。右膝のリハビリは順調に経過したが，左膝痛のため歩行能力の低下は解消されなかった。そのため4月10日に左 TKA を施行した。術前の CT 所見，右膝の手術時の所見から内側の変形が屈曲困難の主たる原因と思われたので，まず内側後方の関節包を切開して大腿骨，脛骨後方を切除した。その後，通常の Subvastus approach で展開したところ，大腿骨遠位骨切り後は90度以上の屈曲が可能となり，通常の手技で TKA を施行することができた。術後3週で病院内歩行器歩行が容易となり，可動域は10-80度まで改善した。屈曲困難な膝に TKA を施行する場合，骨切り開始前に一定の屈曲角度を確保する必要がある。大腿四頭筋の一部を切離することで屈曲させることが一般的であるが，その分筋力は低下するので，特に高齢者では術後の歩行練習が不利になることが危惧される。
本症例では大腿骨，脛骨内側顆の後方の変形が大きく屈曲困難の主因になっていると思われた。このため通常のアプローチに先立ち，内側後方を展開して先に骨切除したところ，Subvastus approach で無理なく TKA を施行することができた。屈曲困難な膝にトラブルなく，できれば低侵襲で TKA を施行するためには，症例ごとに曲がらない原因をよく検討する必要がある。

一般 -7　交通外傷により受傷した腓骨遠位端後方脱臼の１例

横須賀市立うわまち病院
○案納忠識，山本和良，長谷川敬和，折戸啓介，佐々木崇博，薄井　新
横浜市立市民病院　整形外科
門脇絢弘

【はじめに】今回，われわれは稀な腓骨遠位端の後方脱臼（Bosworth 型足関節脱臼）の1例を経験したので報告する。
【症例】49歳男性。バイクを走行中に U ターンした前方の軽自動車に巻き込まれ転倒し受傷した。他医を受診し腓骨遠位端脱臼の診断で整復困難なため，当院へ搬送された。初診時現症は右足関節痛と腫脹を認め，足趾の運動麻痺は見られなかった。X 線像，CT で腓骨遠位端の後方脱臼および後脛腓靭帯付着部の剥離骨折を認めた。鎮静下に整復試みたが不能であったため，入院し直達牽引を施行し，受傷後2日で観血的手術を行なった。前後脛腓靭帯および前距腓靭帯は断裂し，腓骨遠位端は脛骨後方へ脱臼していた。腓骨を整復後，腓骨を脛骨にスクリュー固定した。前距腓靭帯をアンカー使用し縫縮した。術後2日目から免荷，松葉杖で歩行訓練を開始し，術後12日目から足関節 ROM を背屈のみ開始し，術後17日目に松葉杖で退院した。以後は近医でリハビリ継続した。術後8週でスクリューの抜釘術おこない荷重を開始し，術後11週時点で足関節背屈自動 -5°，他動5°，フリーハンド歩行可能であった。
【考察】Bosworth 型足関節脱臼は1947年に Bosworth らにより報告された腓骨遠位端の脛骨後方への脱臼である。Austin らは，本疾患は基本的には腓骨に骨折を伴い，また発見困難かつ徒手整復も困難であり，コンパートメント症候群のリスクもある点から原則的観血的整復固定術が必要であると述べている。また，Downey らの報告では受傷後12～14日に手術加療を受けた3人の患者は疼痛の後遺症があったと報告している。本症例では受傷日より鋼線牽引，受傷後2日で観血的整復固定術を施行し，疼痛の残存なく歩行可能となった。本疾患は X 線像では発見が困難かつ疼痛やしびれ，足関節の底背屈障害などの後遺症リスクある事から，疑った際は積極的に CT 撮影し，早期の発見および観血的整復固定術の必要があると考える。

（休　憩　10分）

【一般演題Ⅲ】15：10～15：40
座長　松田蓉子（新百合ヶ丘総合病院　整形外科）

一般 -8　成人で Monteggia 骨折と Galeazzi 骨折を合併した１例

小田原市立病院
○伊藤彰悟，上杉昌章，平田康英，長尾明紘，菊池雄斗，戸田圭輔，野寄浩司

【はじめに】Monteggia 骨折と Galeazzi 骨折は，前腕骨折の1～6% 程度と比較的稀である。今回それ

らを同一肢に合併した稀な1例を経験したので報告する。
【症例】25歳，男性。バイクで転倒し，同日当院搬送された。全身 CT 検査実施し，左橈尺骨骨幹部骨折診断で整形外科に併診となった。肘および手関節に圧痛を認めたため，各関節 X 線を追加した。橈骨頭脱臼を認め，Monteggia 骨折と診断した。遠位橈尺関節（以下 DRUJ）脱臼も認め，Galeazzi 骨折の合併と判断した。また Gastilo 分類 II 程度の開放骨折でもあったため，全身麻酔下で緊急に洗浄デブリードマン，脱臼整復および一期的創外固定術を施行した。軟部組織状態改善を待って，受傷後12日目に内固定と DRUJ の制動術を施行し，その後，再脱臼みられず各関節可動域も良好に経過している。
【考察】Monteggia 骨折と Galeazzi 骨折の合併は，渉猟し得た範囲で11例と非常に稀である。受傷機転は交通外傷や高所転落など，高エネルギー外傷による報告が多い。開放創や正中神経，尺骨神経，橈骨神経障害を伴う場合もあり，治療方法は各報告症例で異なっていた。標準的 X 線撮影で診断可能だが，腫脹や疼痛が強い骨幹部骨折の撮影のみでは手関節や肘関節が描出されず，脱臼が見逃される可能性がある。自験例は全身 CT 撮影時に DRUJ 脱臼は撮影範囲内であったが，橈骨頭脱臼は判別できず，肘関節 X 線を追加して発見された。Monteggia 骨折と Galeazzi 骨折が合併する認識がなかったため，診断と治療が遅れ，肘関節機能改善が不十分になったと考察した報告もある。
【結語】高エネルギー外傷の場合は両骨折を考慮した画像検査 , および治療にあたることが必要である。

一般 -9　小児手指中節骨頚部骨折に対し観血的整復固定を施行した 1 例

昭和大学藤が丘病院　整形外科
○西尾拓実，新井昌幸，篠原大地，中村弘毅，安田知弘，神﨑浩二

【はじめに】小児中節骨頚部骨折は骨片自体が小さく，転位すると徒手整復が困難である。また骨片の橈尺屈位の整復不良を許容すると変形治癒，可動域制限，隣接指との重複などの合併症をきたすため解剖学的整復が望まれる。また，屈筋腱等の作用による再転位をきたしやすいため，適切な固定法について検討の余地がある。今回われわれは，小児手指中節骨頚部骨折に対し，K-wire による観血的整復固定を施行したためこれを報告する。
【症例】1歳，男児。椅子の上で立ち上がって遊んでいた際に椅子ごと転倒し，床と椅子の間に示指を挟んで受傷した。受傷後から疼痛出現し，経過観察していたが症状改善しないため同日当院救急外来受診した。X 線検査で右示指中節骨頚部の骨折を認め，遠位骨片の背側転位があり同日徒手整復を施行した。翌日の X 線検査で再転位しており再度整復したが整復位を保てず手術の方針となった。右示指中節骨直上を背側縦皮切し，伸筋腱縦切にて展開した。背側転位した骨片を直視下にて整復し，骨折部を DIP 関節ごと K-wire で固定した。術後4週間で K-wire を抜去し，その後に自動運動を開始させた。転位なく骨癒合が得られており，重大な合併症なく経過した。
【考察】手指中節骨頚部骨折は，整復法や固定肢位の工夫で保存的加療が可能との報告があるが，本症例の場合，外固定では安定せず整復位を保持できなかった。また，この骨折では変形癒合例が報告されていることから，整復位に留意すべきであると考える。
今回われわれは，小児手指中節骨頚部骨折に対し観血的整復固定をおこない良好な成績を得た。

一般 -10　ボクシング選手に生じた手舟状骨疲労骨折の 1 例

麻生総合病院 , 永井整形外科 , 昭和大学藤が丘病院
○萎澤　亨，米澤俊郎，永井　英，矢倉一道，矢倉沙貴，神﨑浩二

【はじめに】手舟状骨骨折は，手根骨骨折の中では最も頻度が高い骨折であるが，疲労骨折は稀である。今回われわれは，ボクシング選手の手舟状骨疲労骨折の1例を経験したので報告する。
【症例】15歳，男性。
【現病歴】父親がボクシングジムを経営。当院初診となる5カ月前より，日常生活の中では痛みがないがボクシングの練習中にサンドバックを叩く際に左手関節痛を自覚。近医整形外科受診し de Quervain 病として加療を受けていたが，症状の改善なく知人の紹介を通して当院を受診。X 線で舟状骨に骨硬化像を認め，CT で舟状骨腰部背側に骨硬化を伴う骨折線を認めたため手舟状骨疲労骨折と診断した。
【経過】早期復帰に向けて手術加療も提案したが，日常生活に痛みがなく本人の強い手術拒否があったため，本人と相談の上で骨癒合が進めなければ手術加療をおこなう方針とし，初診時より外固定はせずに低出力超音波パルス（以下 LIPUS）を導入した。当院受診後5カ月で骨硬化がほぼ消失し海綿骨の連続性が得られており，ボクシングも全力で戦えている状態である。
【考察】手舟状骨疲労骨折の報告は上本らの報告によると18例と稀である。その多くが，バトミントン選手や器械体操選手など手関節を背屈するスポーツ選手に多く，ボクシング選手の報告は，われわれが知り得る限りでは初めてである。報告されている症例は，観血的手術もしくは Thumb spica cast 固定で治療している。本症例では，日常生活で疼痛の訴えがない不全骨折と判断し，スポーツへの影響を考慮した上で外固定は行わず，スポーツ制限と LIPUS のみで加療を行なった。現在早期復帰を目指すなら，観血的手術を施行する症例が多いが，スポーツ制限と LIPUS を使用した保存加療も有用な加療の一つであるのではないかと考える。
【結語】今回われわれは，ボクシング選手の手舟状骨疲労骨折を経験したので報告した。スポーツ制限と LIPUS 使用により，スポーツ復帰を果たし現在経過は良好である。

一般 -11　上腕骨遠位端病的骨折に対して腫瘍用人工肘関節置換術を施行した 1 例

横浜市立市民病院　整形外科
○松原譲二，中澤明尋，竹内　剛，門脇絢弘，藤巻　洋，草山喜洋，井出　学，金井研三，金　由梨

【はじめに】肘関節周囲の悪性骨腫瘍は稀であり，病的骨折を生じた場合の治療法は統一されていない。今回われわれは上腕骨遠位端病的骨折に対して腫瘍用人工肘関節置換術を施行した1例を経験したので報告する。
【症例】症例は63歳，男性。既往に右腎癌手術歴がある。その後右上腕骨骨幹端部に骨内腫瘍性病変を認め，生検にて腎癌骨転移と診断，同部位に放射線治療をおこなったが痛みは残存していた。歩行

中に転倒受傷し，当院受診した。初診時，右肘周囲に腫脹を認め，疼痛のため自動・他動ともに制限されていたが，神経学的には明らかな異常を認めなかった。X 線画像では，右上腕骨遠位骨幹端転移性骨腫瘍部に粉砕骨折を生じていた。骨折部の骨溶解が強く一般的な骨接合による強固な内固定が困難と判断し，人工肘関節置換術を施行した。背側アプローチで展開し，腫瘍を含む上腕骨顆部を摘出し，腫瘍用人工関節である HMRS（Howmedica Modular Resection System）を用いて肘関節を再建した。術直後から徒手筋力テスト（MMT）2レベルの右手関節背屈障害および橈骨神経固有領域の知覚鈍麻がみられたが，術中操作による橈骨神経不全麻痺と考えられ経過観察とした。術後2週時点で右肘部に軽度運動時痛は残存するが自動肘関節可動域は -10〜95°，MMT は上腕二頭筋，上腕三頭筋ともに4/5レベルに回復し，手関節背屈も MMT3レベルへの回復を認めて自宅退院に至った。
【考察】上腕骨遠位端病的骨折に対する手術療法として腫瘍用人工肘関節置換術の他，半拘束型人工肘関節置換術が報告されている。本症例では前者を採用し，術後早期に除痛と良好な可動域が得られた。しかし，短期の評価のみであり，今後も慎重な経過観察が必要である。

（休　憩　10分）

【パネルディスカッション】15：50〜17：10
「大腿骨頚部骨折に対するインプラント手術（人工骨頭置換術，人工股関節全置換術）」

座長　齋藤　泉（新百合ヶ丘総合病院　整形外科）
藤巻　洋（横浜市立市民病院　整形外科）

P-1　大腿骨頚部骨折に対するセメントステム使用による人工骨頭置換術

聖マリアンナ医科大学　整形外科学講座
○小泉英樹，山本豪明，遠藤亜沙子，小谷貴史，牧　侑平，仁木久照

本邦ではすでに高齢社会が成立しており，超高齢者の大腿骨頚部骨折（頚部骨折）も珍しくないのが現状である。活動性の高い頚部骨折例では人工股関節置換術の有用性が指摘されているが，高齢者においては骨質不良例も多く，インプラント選択の段階に注意を要する。当院では高齢者の頚部骨折例に対しては，積極的にセメントステムを用いた人工骨頭置換術（BHA）をおこなっている。本発表ではセメントステムを用いた BHA の有用性について手術中の pitfall も含め，当院での経験を述べる。

P-2　当院の大腿骨頚部骨折に対する取り組み

東海大学外科学系整形外科学
○鵜養　拓，海老原吾郎，大村はるか，渡辺雅彦

後方アプローチは大腿骨操作がしやすく広く使用されているアプローチである。しかし，一般的な後方アプローチでは短外旋筋や共同腱を切離するため他のアプローチに比べ術後脱臼が多いと報告されている。そこで当院では短外旋筋共同腱を温存した後方アプローチに注目し2019年から導入している。

今回は当院で取り組んでいる短外旋筋共同腱温存人工骨頭置換術の手術手技を中心に大腿骨頚部骨折に対する治療について説明する。

P-3　北里大学病院における大腿骨近位部骨折に対する治療戦略2019―インプラント手術を中心に―

北里大学　医学部　整形外科学
○内山勝文，福島健介，森谷光俊，峰原宏昌，河村　直，松浦晃正，高相晶士
黒河内病院　整形外科
森谷光俊
北里大学　医療衛生学部　リハビリテーション学科
高平尚伸

当院は大腿骨近位部骨折に対して，骨接合術は外傷チーム，インプラント手術は股関節チームが担当する。若年者の頚部骨折には可能な限り骨接合術を選択するが，高齢で骨折部の転位が大きければ，基本的にはセメントレス人工骨頭をおこなう。皮質骨が非薄化した患者にはセメントステムを選択するが，認知能力の低下がある場合は Dual mobility も考慮する。また不安定型転子部粉砕骨折に対して，骨接合術では術後早期に歩行訓練がおこなえない場合は，人工骨頭置換術を施行する。ここでは当院の大腿骨近位部骨折に対するインプラント手術を中心に治療戦略について述べる。

P-4　前方アプローチ（Direct Anterior Approach）による大腿骨頚部骨折に対する人工骨頭挿入術

新百合ヶ丘総合病院　整形外科
○藤澤隆弘，齋藤　泉，藤崎真理，小林大悟，鹿野島裕子，松田蓉子，別府保男
横浜市立大学　整形外科
大場敬義，稲葉　裕

近年，股関節への進入法として筋間アプローチである Direct anterior approach（DAA）が普及してきている。DAA は仰臥位でのアプローチでありメリットも多いが，他のアプローチと比較してラーニングカーブが強く，特に体格の大きい患者では手術の難易度があがると言われている。
今回われわれは，当院における大腿骨頚部骨折に対する人工骨頭挿入術の DAA 導入前後のアプローチ間での短期臨床成績の比較および手術時間に影響を与える因子を検討したのでこれを報告する。

P-5　当院における大腿骨頚部骨折治療に対するインプラント手術

昭和大学藤が丘病院　整形外科
○中西亮介，神崎浩二，渡邉　実，高島　将

2008〜2018年の10年間に当院でインプラント手術を行われた大腿骨頚部骨折について調査，検討をおこなった。当院では大腿骨頚部骨折の治療はほとんどの症例で外傷班がおこなっているが，近年外傷の増加に伴い股関節班も治療をおこなっている。外傷班が手術をおこなう場合はほとんどの症例で人工骨頭置換術であり，股関節班はほとんどの症例が人工股関節置換術であった。
現在，当院でおこなっているインプラント手術の工夫を述べたい。

優秀演題賞表彰　17：10〜17：15
次回 第167回案内

〔学会誌に論文を投稿する会員各位にお願い〕

論文の体裁を整えていただくため、原稿をおまとめになる際に下記の**チェック表の各項目をお確かめの上、原稿と共に投稿下さい**ますようお願い申しあげます。

神奈川整形災害外科研究会　編集委員会

投稿論文チェック表

平成　　年　　月　　日

□にチェックを入れ、論文の一番上につけて投稿下さい。

投稿者氏名＿＿＿＿＿＿＿＿＿＿＿＿＿＿＿＿＿＿＿＿

所　　属

論文題名

□　・論文はオリジナル１部とコピー２部がそろっていますか.
□　・英文の標題は内容を的確に表現していますか.
□　・Key words は適切なものが記載されていますか.
□　・Key words は英和両方そろっていますか（それぞれ３語以内）.
□　・図表に説明文はついていますか？
□　・連絡先の住所・所属・氏名・電話番号に誤りはありませんか.
□　・英文氏名病院名・所属（ローマ字）は正しく記載されていますか.
□　・文献の記載法に誤りはありませんか.
□　・文献は引用順になっていますか.
□　・第何回の学会に発表したか記載されていますか？
□　・CD 等のメディアはありますか.
□　・その他，投稿規定の各項について，もう一度ご確認下さい.
□　・図表（写真）の裏に氏名と天地が記載されていますか.
□　・論文指導責任者（senior author）の最終チェックを受けていますか.

senior author 署名欄	

下の欄は編集委員会用ですので，記入しないで下さい.

受付日	平成　　年　　月　　日	
受理日	平成　　年　　月　　日	
査読者		

共著同意書

著作権に関する同意書

年　　月　　日

下記の論文を神奈川整形災害外科研究会誌に投稿いたします。
下記の論文は下記の者が共同で執筆したものであり，今までに他の雑誌に掲載されたり、あるいは投稿中でない，すなわち double publication でないことを誓約します。
著者全員が本論文の内容に同意し，本研究会に投稿することを同意します。
投稿後の本論文の著作権は本研究会に帰属することを承諾します。
他出版物の図表を引用する場合，転載許諾を得ることを誓約します。

【筆頭著者名（自署)】

＿＿＿＿＿＿＿＿＿＿＿＿＿＿＿＿＿＿＿＿＿＿＿＿＿＿＿＿＿＿

【筆頭著者所属】

＿＿＿＿＿＿＿＿＿＿＿＿＿＿＿＿＿＿＿＿＿＿＿＿＿＿＿＿＿＿

【論文タイトル】

＿＿＿＿＿＿＿＿＿＿＿＿＿＿＿＿＿＿＿＿＿＿＿＿＿＿＿＿＿＿

【共著者の所属および署名（自署)】

① ＿＿＿＿＿＿＿＿＿＿＿＿＿＿　＿＿＿＿＿＿＿＿＿＿＿＿印

② ＿＿＿＿＿＿＿＿＿＿＿＿＿＿　＿＿＿＿＿＿＿＿＿＿＿＿印

③ ＿＿＿＿＿＿＿＿＿＿＿＿＿＿　＿＿＿＿＿＿＿＿＿＿＿＿印

④ ＿＿＿＿＿＿＿＿＿＿＿＿＿＿　＿＿＿＿＿＿＿＿＿＿＿＿印

⑤ ＿＿＿＿＿＿＿＿＿＿＿＿＿＿　＿＿＿＿＿＿＿＿＿＿＿＿印

⑥ ＿＿＿＿＿＿＿＿＿＿＿＿＿＿　＿＿＿＿＿＿＿＿＿＿＿＿印

⑦ ＿＿＿＿＿＿＿＿＿＿＿＿＿＿　＿＿＿＿＿＿＿＿＿＿＿＿印

⑧ ＿＿＿＿＿＿＿＿＿＿＿＿＿＿　＿＿＿＿＿＿＿＿＿＿＿＿印

神奈川整形災害外科研究会雑誌投稿規定（平成29年10月28日改訂）

1．本誌は原則として神奈川整形災害研究会の発表論文を掲載するが，自由投稿も可とする。
2．本学会発表論文の投稿期限は学会発表後２カ月とする。
3．論文の採否は，複数の査読者の意見を参考に編集委員会で決定する。また，独創性があり，結論が明確である研究ないし，報告は原著論文として採用し，題目の頭に原著と明記する。
4．掲載後の論文の著作権は図表も含め本誌に帰属する。
5．原稿の長さは400字詰12枚以内（文献含む），図表４枚以内とし，原文のタイトル，著者名，所属，所属先住所，所属先の英文名を著者が複数の場合も各々添付すること。ワードプロセッサーを用いる場合には，一枚に20×20行とし，必ず，CD 等のメディアを添付すること（コンピューター，およびワープロソフトの種類は問わないが，機種を明記し，ハード・コピーを添えること。尚，原則としてテキストファイルでの保存が望ましい)。図表は１枚で原稿400字分に換算するので，多い場合は全体枚数のバランスを考慮すること。
6．原稿は横書とし，新かなづかいを用い，数字はすべて算用数字，外国語名は片かな，または外国綴に，タイプライターかブロックレターを使用すること。また，文中で英文を使用する場合，人名，略語以外は原則として小文字とし，文頭に使用する場合のみ頭文字を大文字とすること。尚，略語を使用する場合は原則として文中に「以下＊＊と略す」と記載すること。
7．タイトルには原則として略号，略語を使用しない。また，英文タイトルの英訳を記載すること。尚，和文タイトルの「１例」は，英文の最後に「― A Case Report ―」とし，複数の場合（例：２例）は，「― Report of Two Cases ―」と称して，数字は使用しない。
8．タイトル筆頭著者名，所属およびキーワード３語は日本語，英語を両方付すること。
9．図，表，写真はすべて別紙に記入もしくは添付し，本文中には挿入個所を指定すること。大きさは指定のないかぎり１頁に６枚入る程度に縮写するので，縦横の比を考慮して作成すること。また，各々の数え方は，１，２，３，とし，細かく別れる場合には，１-a，１-b，の様に記載すること。
10．語句の統一として，「何カ月」の「カ」は片かな，「レ線」は「X線」とし，「我々」，「及び」，「為」，「行い」は各々ひらがなとすること。
11．引用文献は『日本整形外科雑誌，依頼原稿執筆要項の文献記載方法に従う。

文献

３名以内の著者は全員記載し，４名以上では初めの３名を記載し「他」，“et al.” を添える。

文献の配列は本文での引用順に並べ番号を付ける。同一著者の文献は年代順に記載する。本文中では上付きの番号を付けて引用する。

雑誌名の省略は，和文雑誌はその雑誌の正式のものを用い，英文雑誌は原則として Index Medicus の略称に従う。文献記載の形式は以下の例に準じる。

１）雑誌

著者名（姓を先に）．表題．誌名　発行年；巻数：頁．

例）Justy M, Bragdon CR, Lee K, et al. Surface damage to cobalt-chrome femoral head prostheses. J Bone Joint Surg Br 1994; 76: 73-7.

山本博司．変革の時代に対応すべき整形外科治療．日整会誌2004; 78: 1-7.

２）単行本

著者名（姓を先に）．表題．書名．版．編者．発行地：発行者（社）；発行年．引用頁．

例）Ganong WF. Review of medical physiology. 6th ed. Tokyo: Lange Medical Publications; 1973. p. 18-31.

Maquet P. Osteotomies of the proximal femur. In: Reynolds D, Freeman M, editors. Osteoarthritis in the young adult hip. Edinburgh: Churchill Living-stone; 1989. p. 63-81.

寺山和雄．頚椎後縦靭帯骨化．新臨床外科全書17巻１．伊丹康人編．東京：金原出版；1978. p. 191-222.

用字・用語・度量衡単位

常用漢字（学術用語を除く）・新字体，新仮名遣いを用い，学術用語は「整形外科学用語集」，「医学用語辞典（日本医学会編)」に準拠する。度量衡単位は SI 単位系を用いる。

12．プライバシー保護

臨床研究はヘルシンキ宣言に、動物実験は各施設の規定に、それぞれ沿ったものとする。

患者の名前、イニシャル、病院での ID 番号など、患者個人の特定可能な情報を記載してはならない。

投稿に際しては「症例報告を含む医学論文及び学会研究会発表における患者プライバシー保護に関する指針（外科関連学会協議会：平成16年４月６日)」http://www.jssoc.or.jp/other/info/privacy.html を遵守すること。

13．著者校正は１回とする。
14．別刷は30部まで無料とし，それ以上は実費負担とし，50部単位で作成します。
15．掲載料は組頁３頁まで無料，これを越える場合実費負担とする。
16．本原稿のほか、コピー２部、それと著者及び共著者同意書に署名・捺印し簡易書留郵便で事務局へ郵送する。

複写される方へ

本誌に掲載された著作物を複写したい方は、(社)日本複写権センターと包括複写許諾契約を締結されている企業の方でない限り、著作権者から複写権等の行使の委託を受けている次の団体から許諾を受けて下さい。
〒107-0052
東京都港区赤坂９－６－41 乃木坂ビル（中法）学術著作権協会
電話(03)3475-5618　FAX(03)3475-5619
E-mail：jaacc@mtd.biglobe.ne.jp

著作物の転載・翻訳のような、複写以外の許諾は、直接本会へご連絡下さい。

アメリカ合衆国における複写については、次に連絡して下さい。
Copyright Clearance Center, Inc.
222 Rosewood Drive, Danvers, MA 01923 USA
Phone 1-978-750-8400　　FAX 1-978-646-8600

年会費納入及び原稿送付先
銀行名：みずほ銀行　向ヶ丘支店（むこうがおか）
口座番号：普通預金1348052
口座名：神奈川整形災害外科研究会　責任幹事　檜山明彦（ひやまあきひこ）
〒259-1193 伊勢原市下糟屋 143
東海大学医学部外科学系整形外科学
電話：0463-93-1121 内線2320　FAX：0463-96-4404